7.

Dr PEDRO CHUTRO
Profesor substituto de medicina operatoria. Cirujano del Hospital Teodoro Alvarez

QUISTE HIDÁTICO DEL BAZO

NEUMATOSIS. ESPLENECTOMÍA

(Extracto de la Revista de la Sociedad Médica Argentina vol. XX, pág. 307 y siguientes)

ROYAL COLLEGE OF SURGEONS OF ENGLAND
21 OCT 1
LIBRARY

BUENOS AIRES
IMPRENTA DE CONI HERMANOS
684, PERÚ, 684

1912

Dr PEDRO CHUTRO
Profesor substituto de medicina operatoria. Cirujano del Hospital Teodoro Alvarez

QUISTE HIDÁTICO DEL BAZO

NEUMATOSIS. ESPLENECTOMÍA

(Extracto de la Revista de la Sociedad Médica Argentina vol. XX, pág. 307 y siguientes)

ROYAL COLLEGE OF SURGEONS OF ENGLAND

BUENOS AIRES
IMPRENTA DE CONI HERMANOS
684, PERÚ, 684

1912

Digitized by the Internet Archive
in 2015

https://archive.org/details/b22439742

ROYAL COLLEGE OF SURGEONS ENGLAND

QUISTE HIDÁTICO DEL BAZO

NEUMATOSIS. ESPLENECTOMÍA (1)

Quiero presentar á mis señores consocios uno de esos casos que felizmente no se ven con frecuencia en la práctica diaria; pero que dejan muchas enseñanzas como compensación á las inquietudes que proporcionan.

Se trata de un quiste hidático del bazo que empezó como la enfermedad más banal, siendo tratado en consecuencia, y que llegó á las complicaciones más desagradables como inesperadas.

Su historia es la siguiente:

Angel C... (2), 22 años. Ingresa al servicio el 13 de enero de 1910, enviado por el distinguido colega profesor doctor Barraza.

Los antecedentes familiares, así como los de su infancia no ofrecen importancia; no ha tenido enfermedad infecciosas; no hay sífilis, paludismo, ni alcohol.

Hace unos tres años que sintió por vez primera algunos do-

(1) Comunicación á la Sociedad Médica Argentina.

(2) *Archivos del doctor Chutro,* libro III, página 154 y libro IV, pág. 310.

lores vagos en el vientre, sin otros signos que los acompañaran; consultó al doctor Antelo, quien le diagnosticó un quiste hidático. No aceptó la operación, y siguió hasta hoy con algunas ligeras perturbaciones dolorosas, buen estado general, trayéndolo al servicio más que otra cosa, la incomodidad que le proporciona el abultamiento del vientre.

Estado actual. — Sujeto en buen estado de nutrición; estatura $1^{m}60$.

No tiene temperatura. Pulso normal 80 por minuto.

Cabeza y cuello, normales.

Pulmones y corazón normales. Bases movibles, á pesar de la matitez anormal en el lado izquierdo.

Se nota un levantamiento bastante pronunciado del reborde costal izquierdo.

Con los movimientos inspiratorios se ve un tumor que aparece por detrás de las costillas y se insinúa hacia el vientre, ocupando la parte superior izquierda.

La percusión da matitez hepática normal. Sonoridad de Traube hasta el cartílago de la sexta costilla.

En seguida empieza una zona mate limitada, hacia adentro: por la línea mamilar izquierda y su prolongación hacia el abdomen; por arriba: una transversal que pase por la sexta costilla; por atrás no tiene límite neto; y por debajo: desciende tres traveses de dedo del reborde costal; conservándose paralela á éste. Bien separada del hígado y del riñón, no se diferencia el bazo, del cual ocupa su sitio.

En la palpación se siente una tumefacción redondeada — con algunas irregularidades en su superficie — situada en el hipocondrio izquierdo, lisa, resistente, indolora, que sigue los movimientos respiratorios, escondiéndose en gran parte bajo el reborde costal, y que desciende en las grandes inspiraciones hasta la línea transversal del ombligo.

No se palpa riñón. Resto del vientre, normal.

El diagnóstico se hace muy sencillo en lo que se refiere á su naturaleza hidática; se localiza en el bazo.

14 de enero. Operación por el doctor Chutro. Cloroformo. Asepsia con jabón y alcohol.

Laparotomía lateral izquierda, dentro de la vaina del recto. Aparece la tumefacción; es un quiste que ocupa el centro del bazo, del tamaño de una cabeza de niño.

En la parte inferior se encuentra la mitad correspondiente del bazo, íntimamente soldada á la periquística; en la parte superior está la otra porción.

No hay signos de reacción local; sólo en la parte superior y externa del quiste hay viejas adherencias con el diafragma, á las que se deja intactas.

Se abre el quiste dando salida á más de un litro del líquido opalescente (lechoso), sin grumos, bien ligado é inodoro. Se extrae la membrana de una pieza. Se seca bien la cavidad, sin tocarla para nada.

Á pesar de tratarse de un líquido turbio, se le considera como estéril; y en tal virtud, se cierra la bolsa y con el mismo catgut se sigue suturando el peritoneo creando así una zona de adherencia más que suficiente para hacer una abertura secundaria en el caso que el quiste se llenara nuevamente. Plano músculo aponeurótico con cutgut; plano cutáneo con crin. Apósito bien algodonado.

20 de enero. Ha evolucionado sin novedad ni ha tenido temperatura. En la percusión la zona operada da timpanismo. Se retiran los puntos. *Per primam.* Apósito simple.

3 de febrero. Sale de alta cicatrizado. La zona operada está muy sonora; se palpa en la extremidad inferior de la herida un núcleo duro, que se considera como la parte inferior del bazo.

5 de febrero. Vuelve al servicio porque siente algunas incomodidades del lado de la herida. En el examen se encuentra un levantamiento de la cicatriz.

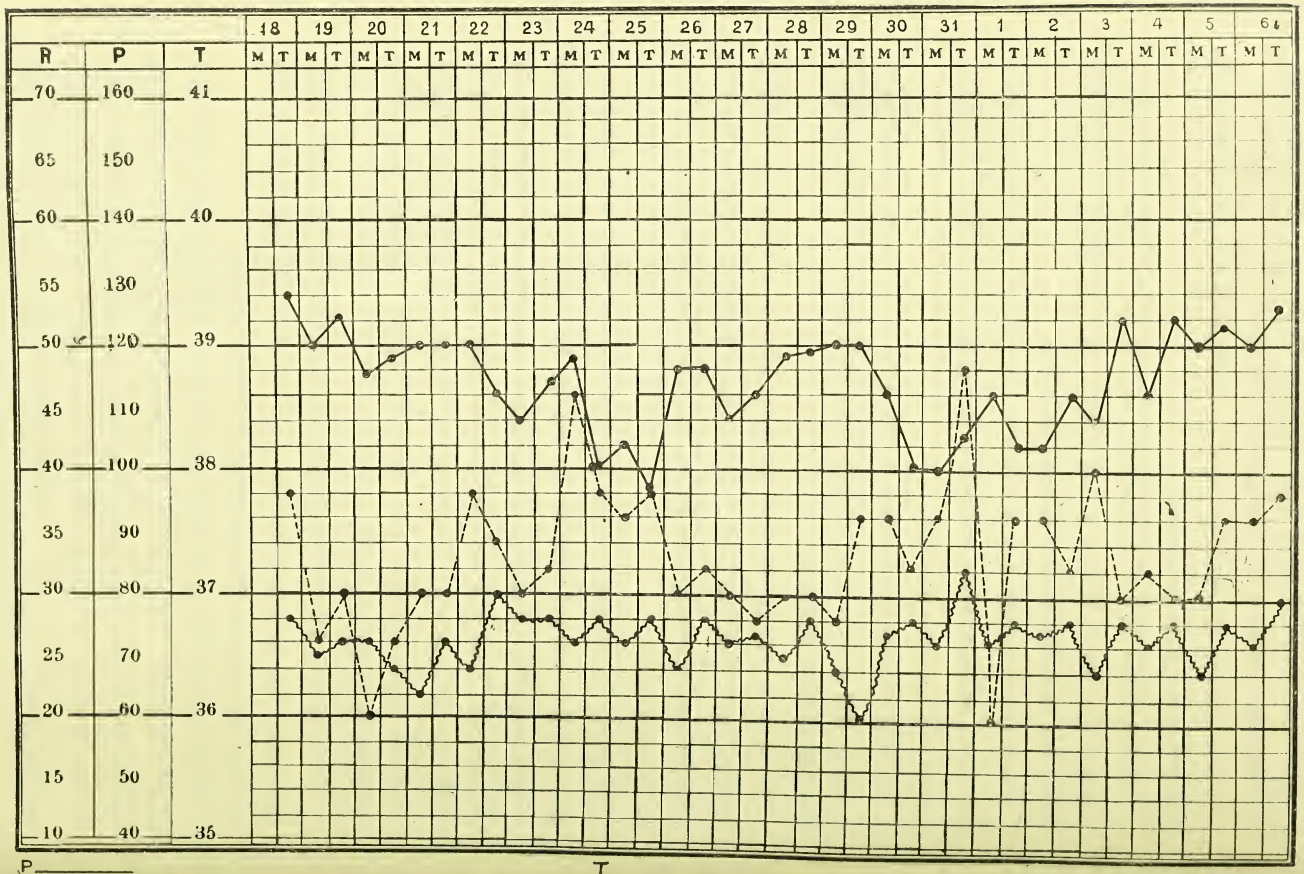
18 19 20 21 22 23 24 25 26 27 28 29 30 31 1 2 3 4 5 6
M T
R P T
70 160 41
65 150
60 140 40
55 130
50 120 39
45 110
40 100 38
35 90
30 80 37
25 70
20 60 36
15 50
10 40 35
P
T
R

Por la percusión se obtiene un timpanismo exagerado en toda la región; la palpación da un ruido hidroaéreo, verdadero clapotaje como el de los estómagos dilatados.

Como está á poca tensión la cicatriz se deja deprimir, pudiéndose notar un orificio á través de la herida muscular, que lo pone en comunicación con el interior del quiste, tomando el conjunto la forma de un reloj de arena.

Se hace una punción con bisturí en la cicatriz que da salida á una cantidad de gas, que escapa por el orificio con un ruído de soplo característico, y á algunas gotas de líquido seroso, ambos inodoros.

No queda duda que se trata de una neumatosis; lo que es difícil es precisar el grado de presión del gas y su naturaleza. Se le coloca una curación simple, sin drenaje y se le manda á su casa por ocho días.

14 de febrero. Ha seguido sin temperatura y no ha sentido nada del lado de la herida. Ésta se presenta en las mismas condiciones que la vez anterior, es decir: el líquido y el gas se han reproducido, pero sin ninguna reacción local. Nueva punción con bisturí y esta vez se deja un pequeño tubo de vidrio en la herida.

20 de febrero. Se le retira el tubo, por el que siempre han salido algunas gotas de líquido seroso.

2 de marzo. Se ha establecido definitivamente un orificio fistuloso, que no tiende á modificarse. Siempre da un poco de serosidad. El bazo no se palpa. Se le hacen curaciones planas esperando una curación espontánea.

Durante un período de varios meses, el trayecto sufrió alternativas de cerrarse, para luego abrirse espontáneamente; ó sino hubo que hacerlo á bisturí para dar salida á líquido acumulado. Así se llegó al mes de noviembre.

Alentado por el buen resultado obtenido con la pasta de Beck en otras fístulas por quiste hidático, decido tratarlo en igual forma.

Con este objeto se lo mando al doctor Tamini, aprovechando de sus conocimientos especiales.

Se le hizo un total de 16 inyecciones, á razón de una por semana, usando las dos fórmulas de Beck. En ningún momento se cerró el trayecto fistuloso. Á fin de marzo de 1911 se suspendieron las inyecciones, continuando con las curaciones simples. Nunca tuvo fenómenos tóxicos á pesar de que cada inyección llevaba una cucharada grande de bismuto.

El 17 de mayo de 1911 se presenta nuevamente al servicio, pidiendo que se le suprima la fístula por cualquier procedimiento. Ingresa.

Estado actual. — El estado general no ha variado. Presenta debajo del reborde costal izquierdo, á un través de dedo, en la línea blanca izquierda, un brote fungoso que indica el sitio del orificio fistuloso.

La región no está deformada. En la profundidad se palpa el bazo. Con los grandes movimientos respiratorios el bazo tiende á descender produciéndose entonces una retracción infundibuliforme de la cicatriz, por tironeamiento de la profundidad.

Se decide hacer la cura operatoria previniéndole al paciente que tal vez haya necesidad de sacarle el bazo, y los peligros que esta operación encierra.

18 de mayo. Operación doctor Chutro. Raquianestesia con 0,05 centímetros de estovaína en suero fisiológico, entre la 11ª y la 12ª dorsal; ligero Trendelemburg unos segundos.

Tintura de iodo en la piel del vientre.

Incisión losángica circunscribiendo la vieja cicatriz; se invierten los bordes del losange y se mantienen con pinzas, para evitar el contacto con la fístula.

Se va disecando el trayecto fistuloso hasta llegar al peritoneo; en este momento se abre la cavidad del vientre en una extensión de 12 centímetros. Entre ligaduras se seccionan las adherencias del epiplón con la pared, y entre pinzas algunas bri-

das que hay en la parte superior y externa. Con esto se consigue movilizar el bazo y observar lo siguiente: el quiste se ha desarrollado en la parte central del bazo, de modo que lo ha dividido en dos porciones, una pequeña superior y una grande inferior. Los vasos enormemente dilatados forman una red, que se divide en dos grupos principales, para correr sobre la pared del quiste é ir á irrigar las dos porciones del bazo. El epiplón gastro-esplénico de un ancho extraordinario. En estas condiciones no queda más camino que sacrificar el bazo para eliminar la bolsa.

Con alguna dificultad se desprenden algunas adherencias de la cara posterior y sobre todo de la superior, cuidando mucho el diafragma. Se colocan dos clamps en el corto y ancho pedículo y se extirpa el bazo. Inmediatamente el estómago empezó á dilatarse y se desplazó hacia la izquierda invadiendo el espacio dejado por el bazo; esto dificultó para colocar las ligaduras. No me atreví á ligar con catgut los gruesos vasos esplénicos, así es que practiqué dos ligaduras en masa con seda gruesa. Retiradas las pinzas del pedículo, después de la ligadura, se vió que el estómago acentuaba su desplazamiento, dando la impresión que rotara hacia la izquierda sobre su eje vertical, de modo que su cara anterior pasara á ser izquierda. Ligaduras de los pequeños vasos con catgut.

Grueso tubo de vidrio y mecha de Gersuni hasta el fondo de la herida. El resto de la herida de la pared se sutura en tres planos con catgut número 3.

Sutura de la piel con crin. Apósito.

Durante la operación se le ha inyectado un litro de suero bajo la piel. Aceite alcanforado.

Sale de la mesa de operación pálido pero muy lúcido, conversando sin fatiga y con un pulso entre 100 y 110. Se le ordenan 4 gramos de cloruro de cal y ergotina. Decúbito dorsal.

La pieza muestra la pared del quiste muy espesada, con nú-

cleos calcáreos, con contenido líquido seropurulento, mezclado con unas tres ó cuatro cucharadas de bismuto.

Á partir de la periquística la zona de esclerosis invadía el tejido esplénico en la extensión de medio centímetro.

Por la tarde, á las 6 p. m., tiene 37°8 y 140 pulsaciones. El estado general es bueno.

19 de mayo. Á las 2 a. m. tiene 80 pulsaciones. Á las 10 a. m. tiene 90; pulso pequeño, de poca tensión, regular. No ha tenido vómitos. Siempre muy pálido. Se le inyectan 250 gramos de suero fisiológico para mitigar la sed. Aceite alcanforado.

20 de mayo. Véase el cuadro térmico. Anoche empezó á vomitar, y esta mañana continúa haciéndolo por momentos. Los vómitos son negruzcos, con sangre (embolías grasosas ? trombus ?). Al mediodía empieza un hipo tan fuerte que se puede oir á más de 15 metros; á veces se agregan algunos erutos y regurgitaciones, con una sintomatología gástrica muy ruidosa y sin reacción peritoneal. Dentro de su gravedad el estado general ha mejorado. Se le inyecta suero con algunas gotas de adrenalina.

21 de mayo. El hipo y demás signos gástricos persisten. Se le hace un lavaje de estómago extrayéndole más de un litro de líquido negruzco y leche cortada; desde este momento siente un gran alivio. El hipo no desaparece.

22 de mayo. Hoy se nota una mejoría franca. El enfermo hace la observación de que estando en posición horizontal ya no tiene hipo, pero que en cuanto se incorpora reaparece en seguida con una sensación de tironeamiento en el epigastrio.

Se le cambia la curación y se encuentra que por el costado del tubo ha salido una franja de epiplón del tamaño de una nuez (qué relación tiene con el hipo ?) sin duda por los esfuerzos de los vómitos. Se retira la mecha, se cambia el tubo por otro más pequeño, se cauteriza con termo la franja epiploica y se le pone un apósito común.

Alimentación : huevos cocidos, caldo, café con leche y canela.

23 de mayo. Á pesar de que mejora, el hipo no desaparece. Se le administra aceite de ricino.

24 de mayo. Como el purgante no ha hecho efecto se le agrega un enema con lo que se consigue una abundante deposición negruzca (sangre ?). Persiste el hipo en los cambios de posición.

29 de mayo. Hoy vomita un poco de pescado, sin hipo ni arcadas.

Desde la operación ha recibido once litros de suero, habiendo filtrado muy bien sus riñones. Ya entra en una mejoría franca. El plano muscular de la herida ha cedido, de modo que se inicia una eventración. Á través de la pared se dibuja el estómago dilatado el que se mueve con la respiración. Se le retiran los puntos.

15 de junio. Pide el alta, conservando un pequeño trayecto que da un poco de secreción. Ha vuelto á la normalidad, conservando invariable la palidez.

15 de octubre. Parece condenado á llevar siempre la fístula! Ya tiene su brote carnoso como antes y no hay tendencia á la cicatrización. Tiene el aspecto de una fístula por cuerpo extraño y supongo que son los hilos de seda los que la mantienen.

El 1° de mayo de 1912 ingresa nuevamente al servicio para que se le cure su fístula.

Buen estado general, á pesar de la palidez que no ha desaparecido.

Presenta una eventración con separación de siete centímetros entre los bordes musculares. La cicatriz, muy distendida, recubre la eventración en toda su extensión y en el centro de ella se encuentra el orificio fistuloso. Con los esfuerzos el estómago tiende á exteriorizarse por la eventración, trayéndole dolores vagos, que constituyen en la actualidad su mayor incomodidad después de la fístula.

2 de mayo. Operación doctor Chutro. Anestesia al éter con aparato de Ombredanne. Tintura de iodo en la piel del vientre.

Gran incisión losángica circunscribiendo la cicatriz.

Cuidadosamente se separa la cicatriz del peritoneo, respetando el trayecto. Seccionando adherencias se consigue entrar al vientre, aislando siempre el trayecto; éste aparece del espesor de un dedo. Se lo separa del diafragma en una buena extensión, luego de la pared del estómago con la que ha contraído relaciones íntimas, y así después de un recorrido de más de diez centímetros se llega á un magma informe, en relación con la pared posterior del vientre, al lado de los grandes vasos, y sin límites precisos.

Se aisla todo lo que se puede hasta ver que este magma no es otra cosa que la pared de una cavidad de donde parte el trayecto. Se abre esta cavidad, que no es posible extirpar en masa, dando salida á unos cien gramos de pus y luego se extirpan dos tercios de sus paredes conjuntamente con el trayecto, quedando sólo la parte posterior y profunda que se juzga prudente no tocar.

Con gran sorpresa se extraen del fondo no solamente las dos ligaduras de seda, sino también una cucharada de bismuto!

Como en la operación anterior, el estómago siempre en la herida, estorba las maniobras. Tubo de vidrio y mecha de gasa. Sutura del resto de la herida con catgut, plano peritoneal, plano muscular y plano cutáneo. Previamente se colocan tres fuertes ansas de seda en Ω, que toman la piel y plano muscular de ambos lados y á gran distancia, y que se las cierra sobre trozos de gasa, acercando así los labios de la herida y dando á la pared una firmeza especial.

Apósito simple.

4 de mayo. Marcha normal. Se le retira definitivamente la mecha dejándole aun un pequeño tubo.

10 de mayo. Se le retira el tubo y los puntos de crin de la herida cutánea.

14 de mayo. Se le retiran las ansas de seda.

23 de mayo. Falta cicatrizar una ulceración cutánea producida por la compresión de las ansas de seda. Pared firme, que resiste á todos los esfuerzos, indolora.

Pide el alta.

Ustedes lo ven aquí cicatrizado, y aquí termina la odisea de este enfermo que pronto entrará de jockey.

Las consideraciones á que se presta esta observación son múltiples, y su lectura hace casi inútil el comentario.

No quiero renovar la discusión de la Sociedad de cirugía de París, pero es indudable que los partidarios de la esplenectomía adquieren con este caso un elemento de prueba más á su favor.

Creyendo ser ecléctico me decidí la vez primera por el procedimiento conservador. Se me podrá objetar que debía haber extirpado el quiste teniendo un bazo movilizado; confieso que, á pesar de estar muy hecho á las grandes intervenciones, no me sentí con valor suficiente para unir esos dos trozos de bazo, bajo la amenaza de los gruesos vasos del pedículo.

El hecho de que haya cerrado el quiste de primera intención tampoco puede ser una objeción, puesto que no ha habido fenómenos inflamatorios, y en cuanto apareció la neumatosis fué abierto; cuando mucho se ha retardado de quince días el drenaje. Este caso demuestra además que después de las neumatosis no siempre hay curación espontánea.

Por mi parte, creo que se debe conservar el bazo en los casos de quiste del polo inferior, porque son los que más se prestan ya al cierre sin drenaje, como á la resección casi total de la bolsa; por otra parte, son los que conservan mejor el órgano.

En los quistes centrales y del polo superior, siempre que se puedan tratar por el cierre sin drenaje, éste será el método de elección. Pero cuando la destrucción del órgano es pronunciada ó que se trate de quistes viejos, ó que no se puedan drenar en buenas condiciones, vale decir en una palabra : en todos aque-

llos casos en que el cirujano titubee entre la conservación ó la esplenectomía, debe decidirse por este último procedimiento, que al final será el más beneficioso.

Tampoco creo que haya que ponerlo entre los fracasos de la pasta de Beck, ésta no ha dado resultado porque no estaba indicada.

Otros casos de fístula por quiste hidático del hígado fueron inyectados por el doctor Tamini con excelente resultado. En este caso, el error fué no diagnosticar la cavidad grande, pues se pensó en un simple trayecto fistuloso; se comprende fácilmente que una gran bolsa de paredes semirígidas, hubiera requerido una enorme cantidad de pasta para llenarla, corriendo los peligros inherentes á semejante cuerpo extraño y tóxico dentro del organismo.

El encuentro del bismuto en la tercera operación es explicable suponiendo que alguna de las inyecciones ha ido por la pared externa del quiste, previa falsa vía, puesto que cuando se hizo la esplenectomía se sacó el quiste con todo su contenido, sin romper las paredes.

Las complicaciones más desagradables aparecen del lado del estómago. Ante todo la dilatación aguda, que se produjo casi instantáneamente y que puede ser de fatales consecuencias, tanto más si las lesiones paralíticas se extienden á las primeras porciones del duodeno (ileo).

Los vómitos de sangre y las heces con sangre son debidos á la trombosis de los vasos breves y los infartos en la capa media del estómago que suelen suceder á los traumatismos del epiplón y sobre todo á su ligadura cerca de la implantación en el estómago. Tal vez no haciendo la ligadura en masa pudiera evitarse esa complicación, pero en este caso no había cómo proceder de otro modo.

Ambas complicaciones se trataron con inyecciones de suero endovenoso con adrenalina (8 gotas por litro), lavajes de estó-

mago y decúbito ventral, para evitar la obstrucción del duodeno.

Algo más difícil de explicar es el insomnio que apareció después de la esplenectomía y que duró más de dos meses; permanecía hasta 48 horas sin dormir y una dosis fuerte de veronal no le hacía dormir más de tres horas.

¿Pueden tener alguna influencia las fuertes dosis de suero que se le inyectó?